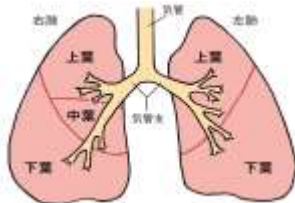


検査項目の説明

内科診察	
内科診察	医師が受診者の既往歴、家族歴、生活習慣および自覚症状などを問診し、総合判定時の参考にします。また、聴診、触診などにより、心臓や肺のほか、甲状腺、頸部リンパ節などの異常を調べます。
安静時心電図	
安静時心電図	両手足および胸部に電極を取り付け、心臓の電氣的活動を12種の波形として同時に記録します。循環器疾患の最も基本的な検査です。不整脈や心筋症などの心臓病の有無だけでなく、甲状腺疾患などを疑うきっかけになることもあります。異常が見られた場合は24時間記録するホルター心電図や負荷心電図、心臓超音波検査などの精密検査を行います。なお、心臓に異常があっても安静時心電図に変化が見られない場合もあるため、胸痛、動悸、息切れ等の自覚症状がある場合はご相談ください。
胸部X線検査	
胸部X線検査	<p>胸部をX線撮影することで、肺、胸郭、心臓および大動脈などの異常の有無を調べます。肺がんや肺炎腫などの呼吸器疾患だけでなく、心疾患の発見のきっかけになることもあります。異常が見られた場合は、胸部CT検査などを行います。なお、一回の胸部X線検査での照射線量は極めて低く、健康への影響はほとんどありません。</p> 
喀痰細胞診	
喀痰細胞診	<p>肺がんは発生部位により発見方法が異なるとされています。肺の末梢の早期肺がんでは胸部X線検査が有用ですが、気管や太い気管支に発生する肺がんは、胸部X線では心臓や大動脈の影と重なり合うために早期発見が困難な場合もあります。喀痰細胞診は、気管支粘膜からの脱落細胞を顕微鏡で観察し、細胞の悪性度を調べる検査で、胸部X線検査では発見困難な肺がんの早期発見に有用です。胸部X線検査と組み合わせることで、適切な肺がん検診が行えます。</p> <p>喀痰細胞診の判定区分と細胞所見は以下になります。</p> <ul style="list-style-type: none"> A 検体不適・・・組織球を認めない(判定不能) B 陰性・・・正常上皮細胞・軽度異型扁平上皮 C 疑陽性・・・中等度異型扁平上皮 D 陽性・・・高度異型扁平上皮・悪性腫瘍疑い E 陽性・・・悪性腫瘍細胞を認める
呼吸機能検査	
呼吸機能検査	呼吸の際の呼気量と吸気量を測定し、呼吸の能力を調べる検査です。肺活量(VC)は肺の全呼気量を、1秒率(FEV1.0%)は肺の弾性力や気道閉塞の程度を表します。呼吸機能は、健康な人でも20歳をピークにして加齢とともに低下していきますが、喫煙や肺疾患などにより低下が早くなります。現在は問題なくても、肺の健康に関するリスクを知ることは大切で、禁煙や呼吸器疾患の予防、早期発見、早期治療に有用な検査です。
上部消化管検査	
X線検査	バリウムと発泡剤を服用し、膨らんだ消化管の内壁にバリウムが付着した状態をX線撮影することで粘膜の凹凸やひきつれを描出(二重造影法)し、食道・胃・十二指腸に潰瘍、ポリープ、腫瘍などの異常がないかを調べます。さらに詳しく調べる必要がある場合は上部消化管内視鏡検査を行います。
内視鏡検査	内視鏡(いわゆる胃カメラ)を口あるいは鼻から挿入し、食道・胃・十二指腸の粘膜を直接観察して潰瘍、ポリープ、腫瘍などの異常がないかを調べます。ポリープや腫瘍から組織を採取し、病理診断を追加する場合があります。
超音波検査	
腹部超音波	<p>超音波の反射波(エコー)を画像化して、皮膚の上から腹腔内の臓器を調べる検査で、腫瘍、ポリープ、炎症、結石などの異常の発見に寄与します。</p> <p>主に上腹部の臓器(肝臓・胆嚢・膵臓・脾臓・腎臓・腹部大動脈)を調べますが、泌尿器科領域(腎臓・尿管・膀胱・前立腺)や婦人科領域(子宮・卵巣)の検査としても用いられます。悪性腫瘍の疑いや、良性疾患でも臓器の機能障害や症状発現につながる異常がみつかった場合は、CT検査などの精密検査や、各専門の診療科でさらに詳しい検査を行う場合もあります。</p> <p>"描出困難"(または"描出不能")の所見のある方へ 腹部超音波検査は被検者への負担も少なく、比較的簡単に受けることができる検査です。診断のために得られる情報はCTやMRIと比較しても劣るものではありませんが、一番の短所(弱点)は描出しづらい部位が存在する点にあります。体型・腸管ガス・骨などの影響で対象臓器が描出困難となり、診断のための情報が得られない場合があります。特に肋骨と肺に囲まれた肝臓の区域や、胃や腸管の裏側に位置する膵臓の尾部は描出しづらい場所とされています。"描出困難"は決して異常所見ではありませんが、その部位に病気がないともいえません。他の検査や症状に関連が疑われる所見があれば、CT、MRIでの精査が必要となります。</p>
頸部血管超音波(頸動脈超音波)	超音波で首の血管(頸動脈)を観察し、動脈硬化を診断します。頸動脈は脳や心臓の血管を映す鏡であり、動脈硬化が進んでいると脳卒中や心筋梗塞を起こす危険が高くなります。
心臓超音波	超音波で心臓の形や動き、血液の流れを観察し、心機能を評価したり心臓弁膜症、心膜炎、心筋梗塞など心疾患の有無を調べます。